

**CONDUTA CLÍNICA DE REABSORÇÃO INTERNA RADICULAR EM DENTE
DECÍDUO: RELATO DE CASO COM 6 MESES DE ACOMPANHAMENTO**
**CLINICAL MANAGEMENT OF INTERNAL ROOT RESORPTION IN PRIMARY
TEETH: A CASE REPORT WITH SIX- MONTH FOLLOW-UP**

Recebido em: 14/11/2023

Aceito em: 23/05/2024

DOI: 10.47296/salusvita.v42i02.566

ELOÁ CRISTINA PASSUCCI AMBROSIO¹

LUANA LUCIA CASTILLO PINTO SILVA²

SÁVIO BRANDELERO JÚNIOR³

THAIS MARCHINI OLIVEIRA⁴

MARIA APARECIDA ANDRADE MOREIRA MACHADO⁵

CLEIDE FELÍCIO CARVALHO CARRARA⁶

GISELE SILVA DALBEN⁷

PAULA KARINE JORGE⁸

¹ Pós-doutoranda do Hospital de Reabilitação de Anomalias Craniofaciais, Universidade de São Paulo. Bauru, SP, Brasil. <https://orcid.org/0000-0003-2322-3832>.

² Especialista em Odontopediatria pelo Hospital de Reabilitação de Anomalias Craniofaciais, Universidade de São Paulo. Bauru, SP, Brasil. <https://orcid.org/0000-0001-9489-1155>.

³ Doutorando em Ciências da Reabilitação pelo Hospital de Reabilitação de Anomalias Craniofaciais, Universidade de São Paulo. Bauru, SP, Brasil. <https://orcid.org/0000-0002-7695-3858>.

⁴ Professora titular do Departamento de Odontopediatria, Ortodontia e Saúde Coletiva, Faculdade de Odontologia de Bauru e do Hospital de Reabilitação de Anomalias Craniofaciais, Universidade de São Paulo. Bauru, SP, Brasil. <https://orcid.org/0000-0003-3460-3144>.

⁵ Professora titular do Departamento de Odontopediatria, Ortodontia e Saúde Coletiva, Faculdade de Odontologia de Bauru, Universidade de São Paulo. Bauru, SP, Brasil. <https://orcid.org/0000-0003-3778-7444>.

⁶ Odontopediatra do Hospital de Reabilitação de Anomalias Craniofaciais, Universidade de São Paulo. Bauru, SP, Brasil. <https://orcid.org/0000-0002-3219-5936>.

⁷ Odontopediatra do Hospital de Reabilitação de Anomalias Craniofaciais, Universidade de São Paulo. Bauru, SP, Brasil. <https://orcid.org/0000-0002-5203-796X>.

⁸ Odontopediatra do Hospital de Reabilitação de Anomalias Craniofaciais, Universidade de São Paulo. Bauru, SP, Brasil. <https://orcid.org/0000-0002-9221-8052>.

Autor correspondente:

PAULA KARINE JORGE

E-mail: jorgepk@usp.br

Estudo: Relato de caso

CONDUTA CLÍNICA DE REABSORÇÃO INTERNA RADICULAR EM DENTE DECÍDUO: RELATO DE CASO COM 6 MESES DE ACOMPANHAMENTO
CLINICAL MANAGEMENT OF INTERNAL ROOT RESORPTION IN PRIMARY TEETH: A CASE REPORT WITH SIX- MONTH FOLLOW-UP

RESUMO

O presente estudo teve por objetivo relatar um caso clínico de Reabsorção Interna Radicular (RIR) em dente decíduo com 6 meses de acompanhamento, além de compreender possíveis fatores etiológicos que tenham desencadeado essa patologia. Paciente masculino, 8 anos, com presença de lesões cariosas nos dentes 74 e 75, foi encaminhado para tratamento odontológico na cidade de origem. Após 2 anos, durante o exame radiográfico, verificou-se a presença da raiz residual do dente 74 e o dente 75 apresentou uma lesão compatível com RIR. A conduta clínica determinada foi o acompanhamento clínico e radiográfico do dente 75, além da exodontia da raiz residual. Após 6 meses, verificou-se a redução da reabsorção principalmente na região de furca. O presente estudo sugere que a RIR do dente 75 é resultante de um conjunto de fatores, como a presença de lesões cariosas e sua posterior restauração, além do processo inflamatório decorrente da raiz residual do elemento 74.

Palavras-chave: Dente Decíduo. Cárie Dentária. Raiz Dentária. Reabsorção de Dente.

ABSTRACT

This study aimed to report a clinical case of Internal Root Resorption (IRR) in a primary tooth with six-month follow-up, in addition to understanding possible etiological factors that have triggered this pathology. An eight-year-old male patient with caries in the teeth 74 and 75 was referred for dental treatment in his hometown. After 2 years, during radiographic examination, the presence of residual root at tooth 74 was verified, and tooth 75 presented with IRR-compatible lesions. The clinical management included clinical and radiographic monitoring of tooth 75, in addition to the extraction of the residual root. After 6 months, there was a reduction in resorption, mainly in the furcation region. This study suggests that the IRR of tooth 75 is the result of a set of factors, such as the presence of caries and their subsequent restoration, in addition to the inflammatory process resulting from the residual root of element 74. It was decided to perform a conservative clinical approach with clinical and radiographic follow-up every six months.

Keywords: *Tooth, Deciduous. Dental Caries. Tooth Root. Tooth Resorption.*

INTRODUÇÃO

A Reabsorção Interna Radicular (RIR) é uma situação patológica em que ocorre reabsorção gradativa, vagarosa ou rápida, na cavidade pulpar dentária ou na dentina radicular (SEUNG et al., 2021). Esse processo surge devido à interação dos odontoclastos com fatores regulatórios locais, como as citocinas, comumente oriundas de células inflamatórias. Essa situação é mais comum na dentadura decídua em relação à permanente (SEUNG et al., 2021). A etiologia pode ser decorrente de lesão cariosa, pulpite, inflamação crônica, restaurações profundas, traumas (como, acidentes, movimentação ortodôntica) ou ainda fatores idiopáticos (CONSOLARO, 2005; GUNRAJ, 1999; TALEKAR et al., 2022; TROPE, 1997; TROSTAD, 1988). Quanto à progressão clínica, as quais são autolimitantes, há casos transitórios ou progressivos (GUNRAJ, 1999; NEVILLE, 2004).

Embora esteja relacionada ao tecido pulpar, o processo de RIR não ocasiona necrose e nem dor (CONSOLARO, 2011). Além do processo de reabsorção dentária não liberar produtos tóxicos para as células, o nível de mediadores necessários para a reabsorção dos tecidos mineralizados também não é suficiente para induzir a dor e o desconforto ao paciente (CONSOLARO, 2011; GUNRAJ, 1999). Por não haver sintomatologia dolorosa, frequentemente são descobertas a partir da ocorrência de uma fratura, em exames radiográficos de rotina ou ainda, devido a sinais e sintomas em estruturas dentárias adjacentes (OLIVEIRA-SANTOS et al., 2022; RUIZ et al., 2002). Quando identificadas, a maioria se apresenta em estágio avançado, com grande risco de perda dentária (CONSOLARO, 2005; TROPE, 1996). Em alguns casos, os dentes com RIR avançada podem apresentar mobilidade, fratura ou uma coloração rósea na coroa (RODD et al., 2005).

Desse modo, o presente estudo teve por objetivo relatar um caso clínico de Reabsorção Interna Radicular (RIR) em dente decíduo com 6 meses de acompanhamento, além de compreender possíveis fatores etiológicos que tenham desencadeado essa patologia no paciente infantil.

CASO CLÍNICO

O presente estudo está de acordo com a Resolução 466/12 do Conselho Nacional de Saúde com a aprovação do Comitê de Ética em Pesquisa local (CAAE: 53188021.8.0000.5441).

Paciente masculino, com fissura palatina incompleta (apenas palato mole), 8 anos, compareceu a consulta do tipo rotina ambulatorial, na qual é realizada profilaxia seguida de exame clínico, na Clínica de Odontopediatria do Hospital de Reabilitação de Anomalias Craniofaciais – Universidade de São Paulo (HRAC – USP) no ano de 2019. Na anamnese, o paciente não relatou queixa nem qualquer alteração sistêmica.

Durante a consulta de rotina, por meio do exame clínico, constatou-se lesão cariosa nos dentes 74 (faces ocluso-distal) e 75 (face mesial). Logo em seguida, a odontopediatra questionou o pai (que era o acompanhante responsável) onde ele desejava efetuar o tratamento odontológico do filho: com um profissional na cidade em que residem ou agendar uma consulta do tipo tratamento no próprio HRAC. Por motivos particulares, o pai relatou que preferia levar uma carta de encaminhamento ao cirurgião-dentista da cidade que moram, assim realizaria lá o tratamento odontopediátrico necessário.

Em 2021, o paciente retornou para outro atendimento clínico, o acompanhante relatou não ter realizado por completo o tratamento odontológico necessário. Clinicamente, apresentou-se raiz residual do dente 74, enquanto o dente 75 mostrava uma restauração na face mesial em forma platô, ausência de dor, edema ou fistula. Realizada radiografia periapical da região do dente 74 para análise da raiz residual, foi observada reabsorção interna radicular no dente 75, com os contornos do canal radicular mesial expandidos, aspecto balonizante, sem lesão periapical. Além disso, no dente 73 visualizou-se radiolucidez na face distal (região cervical). Figura 1.

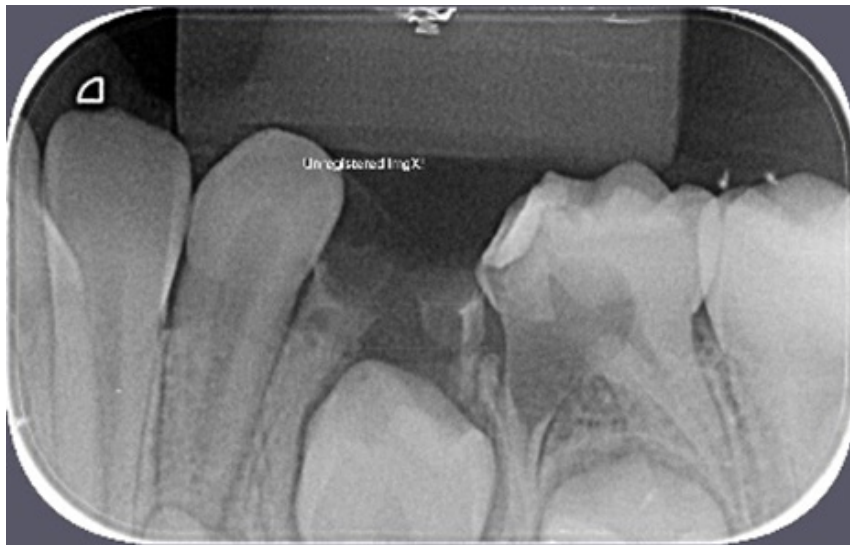


Figura 1: Imagem radiográfica inicial, do início do ano de 2021, para análise da dimensão da raiz residual do dente 74 antes da exodontia. Presença da reabsorção interna radicular mesial do dente 75, e na distal do dente 73 (área cervical).

Foi realizada a exodontia da raiz residual do dente 74. Em relação ao dente 75, pelo fato de não visualizar lesão periapical, edema ou fistula, além de ausência de dor, a conduta escolhida foi o acompanhamento clínico e radiográfico num período de seis meses.

Após seis meses, clinicamente o dente 75 apresentou uma coloração rósea na face vestibular e aparente normalidade periodontal. Devido à presença dessa cor, esperava-se uma

evolução da reabsorção interna. Figura 2. Porém, radiograficamente, observou-se redução dimensional da reabsorção interna, principalmente na região de furca, onde foi visualizado aumento da densidade dentinária. Foi observada ainda presença de um remanescente radiolar distal do dente 74 e a ausência da radiolucidez (região cervical) do dente 73. Figura 3.

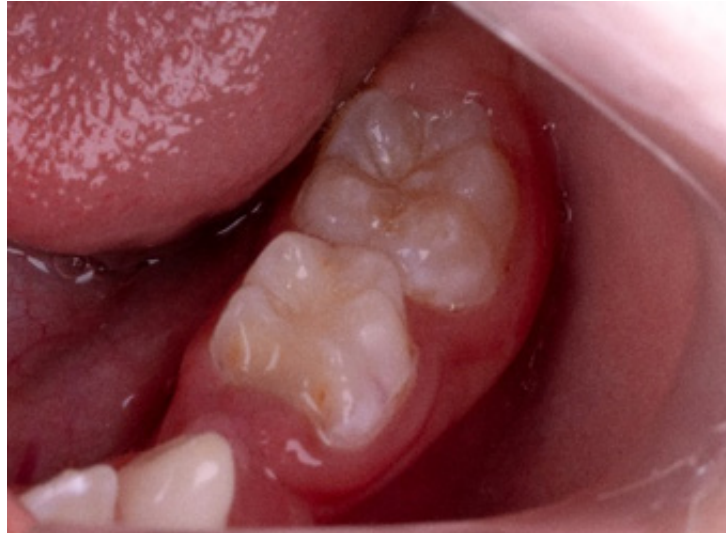

Figura 2: Coloração rosácea por vestibular no dente 75 e a ausência de fistula e edema.

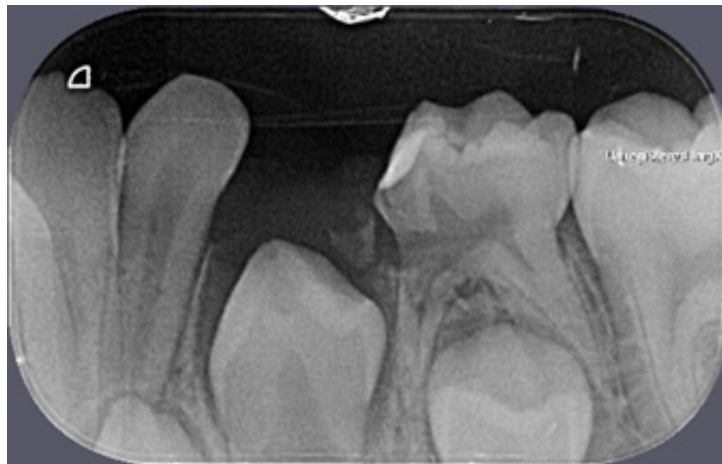

Figura 3: Imagem radiográfica após seis meses de acompanhamento. Diminuição na dimensão da RIR, com uma maior densidade de reparo dentário na região da furca (dente 75).

De acordo com os exames (clínico e radiográfico) e pelo relato do paciente referente a ausência de sintomatologia, considerou-se que o dente 75 apresentava-se vital, sem sinal de patologia periodontal. Assim, decidiu-se continuar o acompanhamento semestral, a fim de não submeter o paciente infantil a procedimentos complexos (como, a pulpectomia). Essa conduta clínica aplicada está de acordo com estudo prévio (PATEL et al., 2010).

DISCUSSÃO

O achado radiográfico no dente 75 do paciente infantil instigou a dúvida em compreender qual fenômeno poderia ter desencadeado o processo de reabsorção, uma vez que, aparentemente, a etiologia não estava definida. Esse conhecimento pode possibilitar à odontopediatra realizar um correto diagnóstico, evidenciar que pode existir mais de um fator etiológico envolvido, realizar um tratamento mais conservador, além de trazer mais informações na compreensão de outros casos clínicos com RIR. O prognóstico da RIR é favorável quando o tratamento é conduzido precocemente sem que haja perda significativa de estruturas dentárias (TROPE, 2000).

Inicialmente, a primeira hipótese etiológica está relacionada à presença da raiz residual do dente 74. Devido a resquício de tecido dentário contaminado decorrente da destruição cariada, bactérias do sulco periodontal podem ter permeado pelos túbulos dentinários até atingirem o tecido pulpar do dente 75 (TRONSTAD, 1988). Esta infecção poderia ter induzido um processo inflamatório na região a ponto de desencadear a RIR no dente 75. Nesta região infectada há odontoclastos que irrompem na dentina e provocam uma expansão do processo reabsortivo radicular. De início, o processo reabsortivo não alcança o nível pulpar devido à proteção da pré-dentina, mas se espalha irregularmente pela raiz (WEDENBERG, 1987). Além disso, a reabsorção decorrente da infecção periodontal pode incluir o osso alveolar adjacente à lacuna reabsorvida na superfície dentária (TRONSTAD, 1988). Quando o processo reabsortivo interno alcança a área supragengival, o tecido de granulação vascularizado pode ser visível por meio do esmalte com uma coloração rosácea (HAAPASALO, ENDAL, 2006; HOLMES et al., 2001).

Na consulta na qual foram observadas a RIR e a raiz residual do dente 74 foi realizada apenas a extração deste elemento e solicitado um retorno semestral. Ressalta-se que a conduta clínica não foi satisfatória devido a presença do remanescente desta raiz residual. Após seis meses, a avaliação clínica mostrou que o dente 75 apresentava uma coloração rosa na região vestibular da coroa, evidenciando pela translucidez do esmalte, a presença do tecido de granulação decorrente da expansão da RIR em sentido coronal (HAAPASALO, ENDAL, 2006; HOLMES et al., 2001). Posteriormente, realizou-se outra tomada radiográfica e notou-se que a reabsorção interna tinha apresentado um aspecto de melhora, principalmente na região da furca, embora ainda constasse uma mínima porção de raiz residual do dente 74, a qual não possibilitaria completamente uma interrupção desta possível causa, à medida que mostrou significativa melhora na lesão interna anteriormente evidenciada.

A segunda hipótese etiológica pode estar relacionada à lesão de cárie no dente 75, o qual recebeu tratamento odontológico na cidade de origem do paciente. Porém a falta de conhecimento sobre quando foi realizado, de qual forma e qual material foi usado, não é possível afirmar ser essa a principal causa. No entanto, estudos apresentam a ideia da presença

de lesões cariosas ou restaurações muito extensas serem suficiente para ocasionar a RIR (CONSOLARO, 2002). Foi, então, discutida a possibilidade de a reabsorção radicular ser resultante de uma associação de causas (CONSOLARO, 2005) mesmo que raro, pois houve uma RIR bem acentuada que diminuiu após a exodontia da raiz residual (CONSOLARO, 2002). Consideramos que a presença da lesão cariosa combinada com uma extensa restauração despertou no próprio dente um estímulo para que o processo reabsortivo ocorresse.

A conduta clínica escolhida foi preservar e acompanhar, clínica e radiograficamente, a cada semestre, uma vez que a RIR apresentou significativa melhora radiográfica, principalmente na área da furca. Isso pode ser explicado pelo fato de estudos anteriores terem demonstrado que o processo de reabsorção interna pode alternar entre reabsorção de dentina e aposição de tecido mineralizado, sendo que a reabsorção será proporcional à intensidade do estímulo (WEDENBERG, ZETTERQVIST, 1987).

No caso do presente estudo, envolvendo uma reabsorção inflamatória interna, o tratamento endodôntico deve ser a primeira escolha, com remoção de todo o tecido pulpar, assim como o de granulação (PATEL et al., 2010; SIQUEIRA et al., 2007; TALEKAR et al., 2022). No entanto, optou-se pelo controle clínico e radiográfico, uma vez que o quadro demonstrou melhora com maior densidade dentinária e sem sinais de necrose. Além disso, o tratamento endodôntico, por se tratar de uma conduta clínica complexa, que necessitaria de retornos ao HRAC-USP para trocas do curativo de demora, seria inviável devida a distância da cidade de origem do paciente ao hospital.

Foi considerada em conjunto a possibilidade de extração, porém, tratando-se de um dente decíduo, sem sintomatologia dolorosa e desconforto ao paciente, e implicando também em uma perda precoce que necessitaria de um mantenedor de espaço futuro afim de preservar a via eruptiva do respectivo permanente, confirma prosseguir com a conduta de realizar acompanhamento semestral como alternativa imediata e adequada a esse caso clínico relatado.

CONCLUSÃO

Este estudo sugere que a Reabsorção Radicular Interna (RIR) do dente 75 é resultante de um conjunto de fatores, como a presença de lesão cariosa e sua posterior restauração, além do processo inflamatório decorrente da raiz residual do elemento 74. De acordo com os critérios para a escolha do melhor tratamento, optou-se por realizar uma conduta clínica conservadora com acompanhamento clínico e radiográfico semestralmente. Ressalta-se a importância do diagnóstico prematuro e da supervisão da evolução a fim de se evitar perda precoce do elemento dentário.

REFERÊNCIAS

CONSOLARO, A. Reabsorção dentária nas especialidades clínicas. 3ª Edição. Maringá: **Dental Press**, 2002.

CONSOLARO, A. Reabsorções dentárias nas especialidades clínicas. 2ª Ed. Maringá: **Dental Press**; 2005.

CONSOLARO, A. O conceito de Reabsorções Dentárias ou As Reabsorções Dentárias não são multifatoriais, nem complexas, controversas ou polêmicas! **Dental Press J Orthod.** 2011;16(4):19-24.

GUNRAJ, M. Dental Root Resorption. **Oral Surg Oral Med Oral Pathol Oral Radiol Endod.** 1999;88(6):647-53.

HAAPASALO M, ENDAL U. Internal inflammatory root resorption: the unknown resorption of the tooth. **Endodontic topics.** 2006;14(1):60-79.

HOLMES JP, GULABIVALA K, VAN DER STELT PF. Detection of simulated internal tooth resorption using conventional radiography and subtraction imaging. **Dentomaxillofacial Radiology.** 2001;30(5):249–54.

NEVILLE, B. **Patologia Oral e Maxilofacial.** 2ª Ed. Rio de Janeiro: Guanabara Koogan, 2004. Oliveira-Santos N, Gaêta-Araujo H, Ruiz DC, Nascimento EHL, Cral WG, Oliveira-Santos C, et al. The impact of digital filters on the diagnosis of simulated root resorptions in digital radiographic systems. **Clin Oral Investig.** 2022;26(7):4743-52.

PATEL, S; RICUCCI, DURAK, C; TAY, F. Internal root resorption: a review. **J Endod.** 2010;36(7):1107-21.

RODD, H.D.; NAIK, S.; CRAIG, G.T. External cervical resorption of a primary canine. **Int J Paediatr Dent.** 2005;15(5):375-9.

RUIZ, P A; REZENDE, TMB; COELHO, CSM. Reabsorção radicular interna: relato de três casos em um mesmo paciente. **Bras Patol Oral.** 2002;1(1):47-50.

SEUNG, JG; KIM, JG; YANG, YM; LEE, DW. Multiple Idiopathic Internal Root Resorption in an Adolescent: A Case Report. **J Clin Pediatr Dent.** 2021;45(6):380-4.

SIQUEIRA JR, JF; GUIMARÃES-PINTO, T; RÔÇAS, IN. Effects of chemomechanical preparation with 2.5% sodium hypochlorite and intracanal medication with calcium hydroxide on cultivable bacteria in infected root canals. **J Endod.** 2007;33(7):800-5.

TALEKAR, AL; SILOTRY, TMH; CHAUDHARI, GS; CHUNAWALA, YK. Management of internal and external root resorption in primary teeth of a 3-year-old with myelomeningocele: A case report. **Spec Care Dentist.** 2022;42(5):541-47.

TRONSTAD, L. Root resorption: etiology, terminology and clinical manifestations. **Endod Dent Traumatol.** 1988;4(6):241-52.

TROPE, M; CHIVIAN, N. Root resorption. In: COHEN, S. **Pathways of the Pulp**, 7^a Ed. St. Louis: Mosby, 1996.

TROPE, M. Cervical root resorption. **J Am Dent Assoc.** 1997; 128:565-95.

Trope M. Luxation injuries and external root resorption-etiology, treatment, and prognosis. **J Calif Dent Assoc.** 2000;28(11):860-6.

TROPE, M. Root resorption due to dental trauma. **Endodontic topics.** 2002;1(1):79-100.

WEDENBERG, C. Evidence for a dentin-derived inhibitor of macrophage spreading. **Scand J Dent Res** 1987;95(5):381-8.

WEDENBERG, C; ZETTERQVIST, L. Internal resorption in human teeth—a histological, scanning electron microscopic, and enzyme histochemical study. **J Endod.** 1987;13(6):255–9.